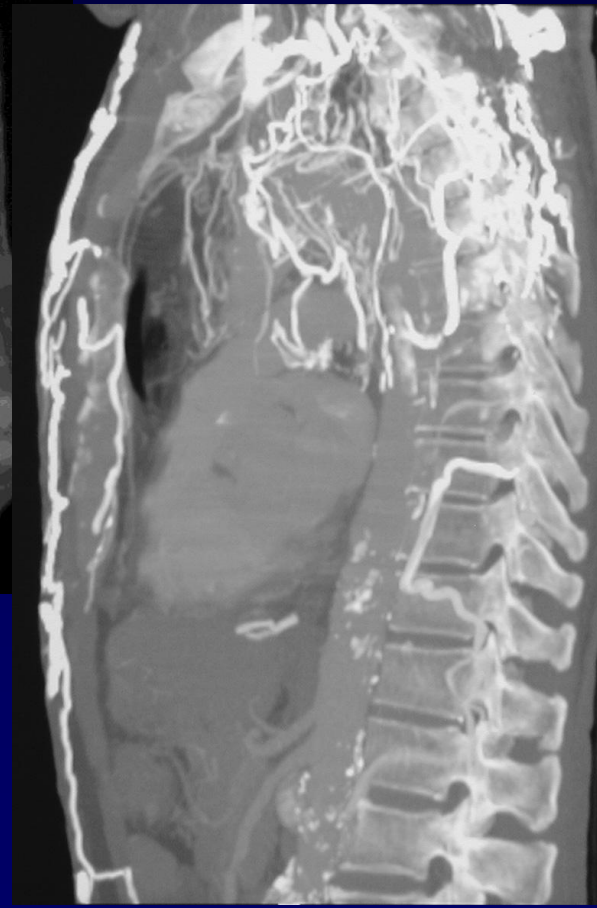
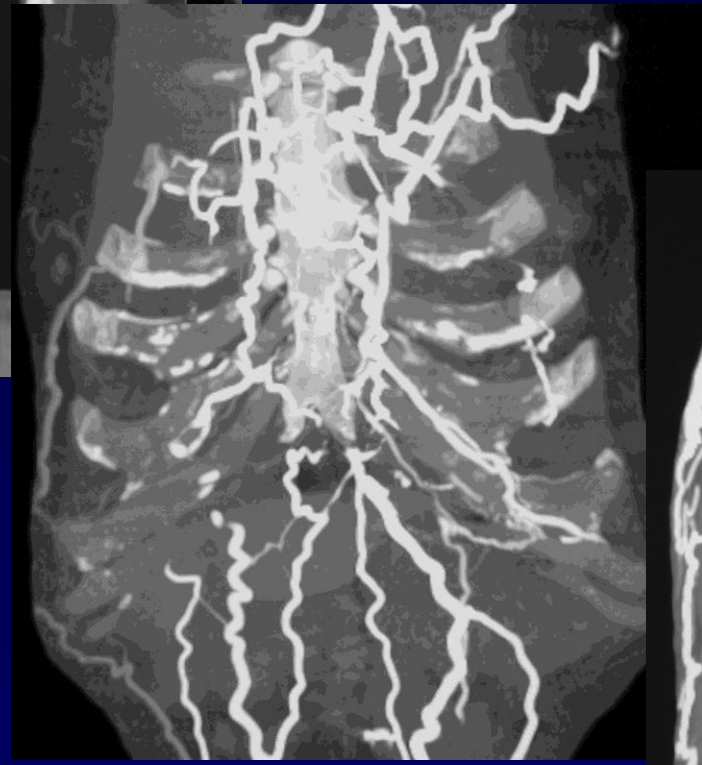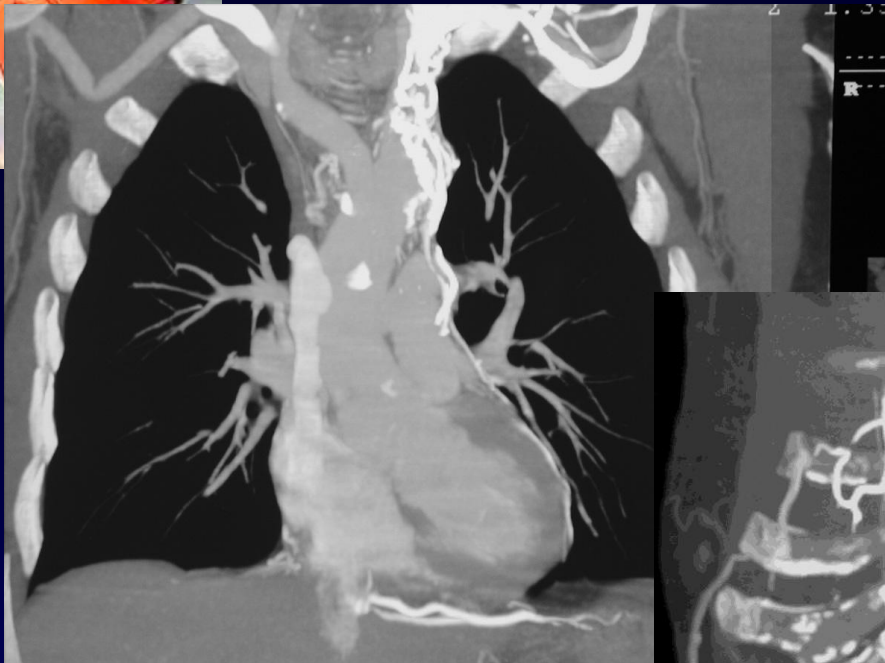




M EL HAJJAM

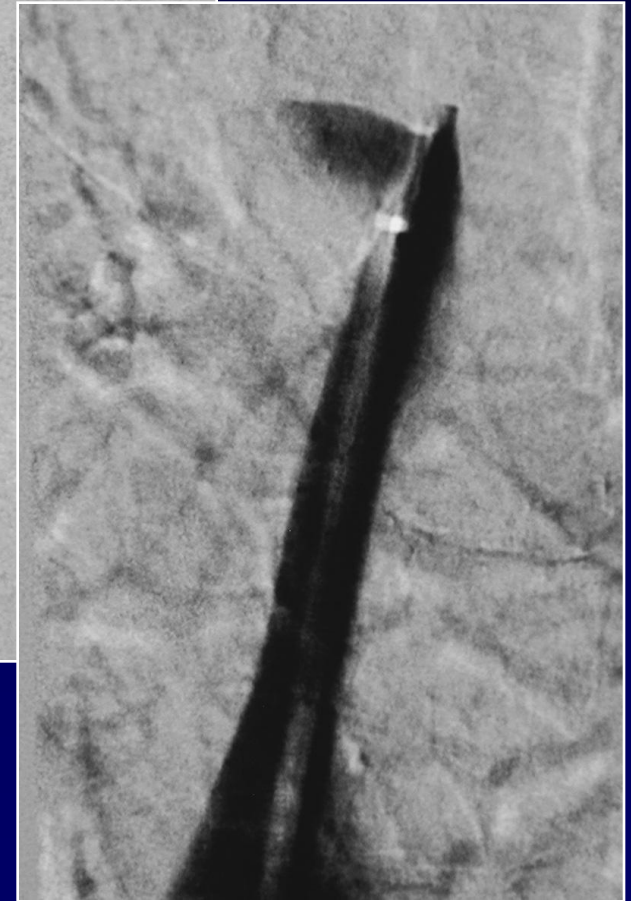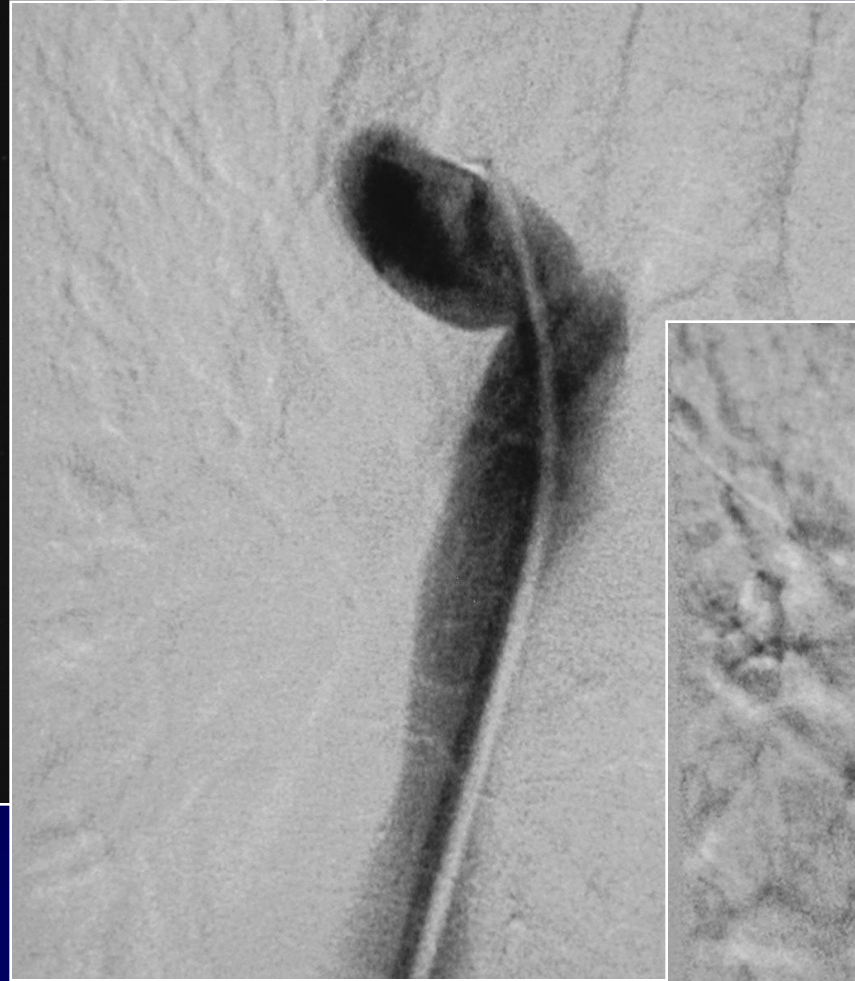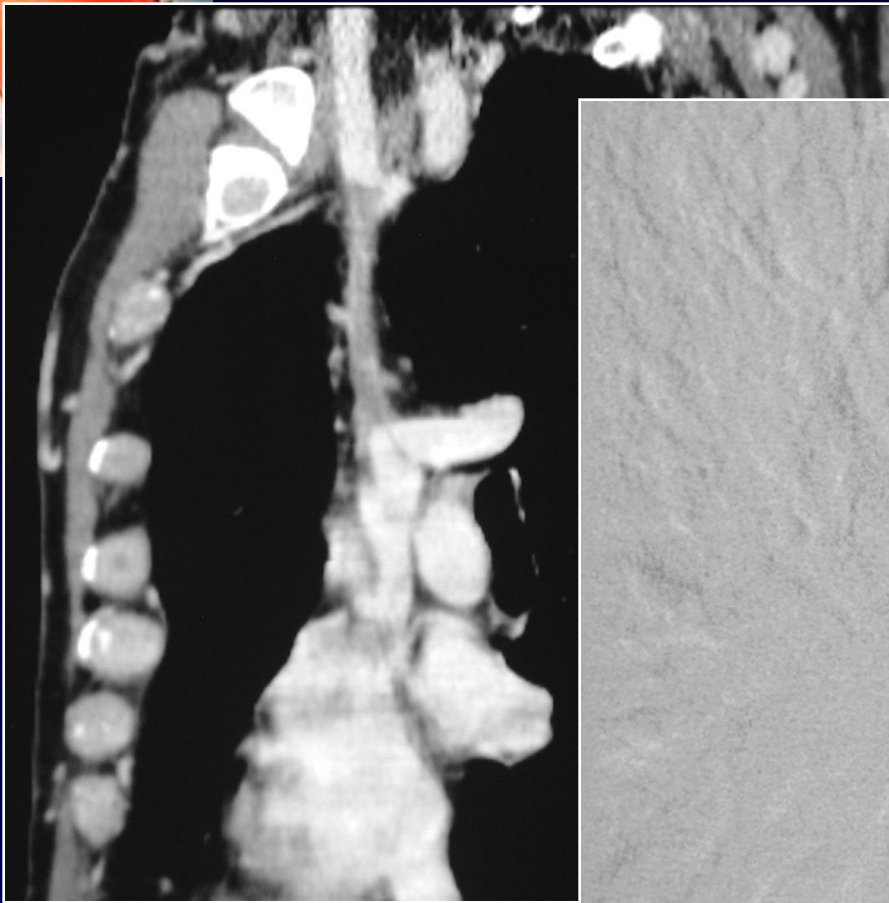Homme de 69 ans

**Syndrome cave supérieur
chronique chez un patient aux
antécédents de cancer rectal opéré**



Syndrme cave suprieur avec ses voies de dervation

Obstacle infranchissable



Morale : si syndrome cave supérieur avec présence d'une chambre implantable, laisser cette dernière pour faciliter le franchissement de l'obstacle